ÜBER EINEN FALL VON AKRANIE MIT AMNIONVERWACHSUNG UND SEITLICHER NASENSPALTE UND ÜBER EINEN FALL VON NOTHENCEPHALIE

(EIN BEITRAG ZUR THEORIE DER HEMICEPHALIE)

INAUGURAL-DISSERTATION

ZUR ERLANGUNG DER DOCTORWÜRDE

IN DER

MEDICIN, CHIRURGIE UND GEBURTSHILFE

UNTER DEM PRÄSIDIUM

VON

Dr. PAUL VON BAUMGARTEN
o. ö. Professor der allgem. Pathologie und der patholog. Anatomie,
Vorstand des pathologischen Instituts in Tübingen

DER MEDICINISCHEN FACULTÄT IN TÜBINGEN

VORGELEGT VON

BRUNO FLEISCHER
approb. Arzt aus Stuttgart

AGAD. LAND. BAT. BIBL.

TÜBINGEN 1898

RUDOLSTADT
DRUCK DER FÜRSTLICH PRIV. HOFBUCHDRUCKEREI
F. MITZLAFF

Digitized by the Internet Archive
in 2026

https://archive.org/details/IA41552301_0161

Meinen lieben Eltern

in

tiefer Dankbarkeit

gewidmet.

Zwei in der Tübinger pathologischen Sammlung sich befindende Fälle von Akranie schienen durch ihr abweichendes Verhalten von der gewöhnlich beobachteten Form derselben geeignet, einen Beitrag zur Klärung der noch strittigen Ansichten über die Entstehung der Hemicephalie zu liefern. Herr Prof. Dr. v. Baumgarten hatte die Güte, mich zu einer genauen Untersuchung dieser Fälle anzuregen und mir dieselben zur Beschreibung und Veröffentlichung zu überlassen.

Im ersten Fall handelt es sich um eine Missgeburt, die von Herrn Dr. Schiler in Calw beobachtet und von Herrn Dr. Münzinger in Metzingen im Febr. 1896 dem pathologischen Institute überwiesen wurde.

Die Anamnese ergab:

Es handelte sich um einen zweiten Zwilling, der aus Querlage durch Kunsthülfe leicht zu Tage gefördert wurde. Der andere Zwilling zeigte keine Abnormitäten, starb bald nach der Geburt; er soll nicht ausgetragen gewesen sein.

Die Eltern sind kräftige Leute; die Mutter hat schon 5 oder 6mal durchaus gesunde Kinder geboren. Die Schwangerschaft zeigte nichts Abnormes.

Die Section ergab:

Ca. 41 cm lange Frucht weiblichen Geschlechts mit wohlausgebildeten Extremitäten; Nägel an den Fingern und Zehen, ebenso die Ohrknorpel gebildet.

Nieren, Milz, Leber, Darm bieten keine Abweichungen vom normalen Verhalten.

Brusthöhle: Thymus stark entwickelt, nimmt das ganze vordere Mediastinum ein. Die Lungen sind zurückgesunken, nur an den Rändern spurenweise lufthaltig.

Herz normal gebildet, von normaler Grösse und Form.

Die Beschreibung des Kopfes wurde genauerer Untersuchung überlassen. Diese ergiebt nun:

Der Hals ist normal ausgebildet, der Kopf articulirt in normaler Weise mit der Halswirbelsäule.

Ein knöchernes Schädeldach ist nicht vorhanden. An Stelle desselben findet sich eine häutige Blase von annähernd denselben Dimensionen, eher etwas grösser, wie das normale Schädelgewölbe. Die Blase hat eine derbe, pergamentartige Wand mit im Allgemeinen glatter Oberfläche.

Auf dieser sind Verzweigungen von Gefässen zu sehen; und zwar scheinen dieselben verschiedenen Systemen anzugehören; man sieht breitere und ausserdem viel feinere Gefässe. Von den ersteren, ca. 3-4 mm breit, lassen sich zwei Stämme unterscheiden, die beide rechts und links, etwa an der Stelle der normalen Art. mening. med., am Rand der an die Basis der Blase angrenzenden äusseren Haut entspringen, dann medianwärts und nach hinten verlaufen und etwa 5-6 cm oberhalb der Nasenwurzel in einander übergehen. Von dem rechten Gefäss zweigt noch ein stärkerer Ast etwas rechts von der Medianlinie nach hinten ab und verzweigt sich auf der hinteren Fläche der Blase.

Die andere Art der Gefässe sind feine Verzweigungen, die sich auf der ganzen Oberfläche vorfinden. Besonders zahlreich finden sie sich in der Umgebung der oben beschriebenen Stämme der breiteren Gefässe.

Die Blase selbst ist ziemlich schlaff, es lassen sich mit dem Finger bequem Falten aufheben; sie enthält eine deutlich fluctuirende, hin- und herschwappende Flüssigkeit.

Von der Mitte der hinteren Hälfte der Blase hängt nun ein membranöser Strang von ca. 10 cm Länge herab. Der Strang lässt sich an seinen beiden Enden, dem freien und dem der Blase anhaftenden, auseinanderfalten zu einer ganz dünnen, durchsichtigen, leicht gefältelten, gefässlosen Membran. Der mittlere Theil ist etwas derber, wie zusammengerollt, lässt sich nicht auseinanderfalten. Die Ansatzlinie des Strangs an der Blase bildet ungefähr einen nach rechts hin offenen Halbkreis von ca. $1^1/_2$ cm Durchmesser und 6 cm Umkreis. Und zwar geht hier die Membran des Strangs über in eine an der Oberfläche der Blase festhaftende Membran von derselben Beschaffenheit. Bei Anspannung des Strangs hebt sich die Membran von der Oberfläche ab und es spannen sich radienförmig über die Oberfläche der Blase verlaufende Falten an. Die Membran lässt sich bequem von der Oberfläche ein Stück weit abziehen.

Das hinter der Ansatzlinie des Strangs, gegen die Wirbelsäule zu gelegene, etwa dreieckige Segment der Blase, an der Stelle und in der Form der hier normalerweise vorhandenen Hinterhauptschuppe und in Bezug auf das Gehirn etwa dem normalen Kleinhirn entsprechend, ist in seiner Oberfläche mehr unregelmässig, mit einzelnen kleineren blasigen Ausstülpungen versehen, die sich bei Druck auf den vorderen Theil der Blase ausbuchten.

Die normale Haut des Gesichts und die noch vorhandene behaarte

Kopfhaut setzt sich scharf mit kleiner Niveaudifferenz von der Blase ab, jedoch continuirlich in diese übergehend. Sie unterscheidet sich scharf von der Oberfläche der Blase: diese zeigt eine gelbliche Farbe, ist von pergamentartiger Consistenz, während die normale Haut die gewöhnliche grauweisse Farbe und den gewöhnlichen Turgor zeigt.

Die Linie, in der sich die Blase von der Haut absetzt und die eine stärkere Pigmentation zeigt, verläuft vom linken Ohr ca. zwei Finger breit über diesem nach hinten und abwärts bis zu einem Punkt ungefähr in der Medianlinie, der annähernd in einer Ebene mit dem unteren Rand des Ohrläppchens und dem Kinne liegt. Sie steigt dann von der Mittellinie an wieder aufwärts bis zu zwei Finger über dem rechten Ohr und verläuft dann annähernd horizontal bis $^1/_2$ Finger breit über der Nasenwurzel und geht dann in einem nach unten convexen Bogen wieder zum Ursprungspunkt zurück.

Im Allgemeinen entspricht diese Linie auch dem freien Rand der durchzufühlenden Knochen mit zwei Ausnahmen: hinten reicht die normale behaarte Kopfhaut, ungefähr in Halbmondform, etwa 1 cm über den Knochenrand hinüber, so dass die Trennungslinie zwischen Haut und Blase einen stumpferen Winkel bildet als der Knochenrand. Andererseits reicht der Knochenrand über die Trennungslinie hinaus an einer circumscripten Stelle über dem linken Auge. Die Linie steigt hier, wie schon oben gesagt wurde, in einem nach unten convexen Bogen nach aufwärts. In der Mitte dieses Bogens, gerade über dem linken Auge macht sie nun noch eine Ausbiegung nach unten, so dass eine annähernd rechteckige Fläche von ca. 2 cm Länge und 1 cm Breite von normaler Haut frei ist, wo noch die gelbliche Haut der Blase zu Tage liegt. Darunter findet sich noch Knochen, in Form eines dünnen Blättchens. Die darüber liegende gelbliche Membran ist reichlich mit kleinen Gefässen durchsetzt und an dem Knochen fest adhärent. Der Rand der normalen Haut bildet in seiner nach rechts zu gelegenen Hälfte des Rechtecks eine eigenthümliche Zeichnung von parallel nebeneinander stehenden Leistchen mit kleinen seitlichen Ausbuckelungen, ganz wie die Zeichnung der Meibom'schen Drüsen im Tarsus. Das Knochenblättchen ist übrigens sehr leicht beweglich, indem es mit dem lateralen Theil des linken Stirnbeins gar nicht in Verbindung steht; dieser laterale Theil desselben ist überhaupt vom medialen getrennt, so dass eine Spalte im Knochen vom Orbitalrand nach aufwärts zieht. Diese Spalte nimmt einen grossen Theil des Supraorbitalrandes ein. Nach medialwärts hängt das Blättchen mit dem Rest von Stirnbein, der an der Nasenwurzel befestigt ist, zusammen.

Was die Reste der übrigen Knochen des Schädeldachs betrifft, die im Allgemeinen dünn zu sein scheinen und leicht beweglich sind, so ist von denselben noch vorhanden: von der squama ossis occipitis nur die unteren

lateralen Theile desselben; der mittlere Theil fehlt, so dass das foramen occipitale magnum nach hinten gespalten erscheint. Zwischen den beiden lateralen Theilen des Hinterhauptbeins ist der erste Halswirbel mit seinen Querfortsätzen zu fühlen. Von den beiden Scheitelbeinen sind die untersten Theile erhalten, in der Breite von ca. 1 Finger. Ihre Stellung ist annähernd so, dass, wenn man die Scheitelbeine vervollständigt denkt, die normale Schädelwölbung zu Stande käme. Von den Stirnbeinen sind nur kurze über dem Orbitalrand gelegene Partieen erhalten. Die Verhältnisse am linken Stirnbein sind oben erwähnt.

Ausser diesen Anomalien im Aufbau des Schädels finden wir dann noch eine auffallende Spaltbildung im Gesicht:

Die Nase liegt annähernd platt im Gesicht. Ein deutlicher Nasenrücken ist nicht vorhanden. Das linke Nasenloch und die linke Nasenhöhle scheinen normal entwickelt zu sein. Dagegen finden wir an Stelle des rechten Nasenlochs eine nach oben ziehende Spalte. Die rechte Seite der Nase ist nach oben verzogen, so dass auch der untere Rand der Spalte höher liegt als der des linken Nasenlochs. Die Spalte zieht an der lateralen Grenze der Nase schräg nach oben, geht jedoch nicht in den inneren Augenwinkel der rechten Lidspalte über, sondern zieht median an ihm vorbei und endigt dann sofort, ca. $1^1/_2$ cm oberhalb ihres Beginnes. Der mediale Rand der Spalte ist etwas aufgeworfen, wie die Ränder eines Nasenloches, er flacht sich dann nach oben zu ab und geht schliesslich am oberen Ende über in einen Wulst, der sich in die Tiefe der Spalte nach rechts oben hin verliert. Dieser Wulst trägt eine kleine mit Härchen besetzte Oeffnung. Dieselbe steht in Verbindung mit einer ausserhalb der Spalte, in der normalen Haut ca. 1 cm senkrecht über dem rechten inneren Augenwinkel gelegenen Oeffnung: Eine in die ersterwähnte Oeffnung eingeführte Sonde geht in dem erwähnten Wulst nach aufwärts und kommt durch die zweite Oeffnung wieder zum Vorschein. Lateral von dem Wulst setzt sich die Spalte noch eine kleine Strecke weiter fort und scheint dann blind zu endigen. Durch die Spalte ist die rechte Nasenhöhle eröffnet. Im Inneren der Spalte ist ein mit Schleimhaut überzogener muschelartiger Vorsprung zu sehen, annähernd parallel der Medianebene verlaufend.

Beide Lidspalten sind normal ausgebildet: ein Querschnitt beider oberen Lider zeigt, dass in beiden sämmtliche normale Bestandtheile, insbesondere der Tarsus, erhalten ist. Der rechte Bulbus ist normal, während der linke einen zusammengefallenen oder rudimentären Sack am Boden des Conjunctivalsacks darstellt.

Die übrigen Theile des Gesichts sind normal.

Die mikroskopische Untersuchung der den Meibom'schen Drüsen ähnlichen Leistchen am Hautrand über dem linken Auge ergiebt, dass in demselben wirklich solche Drüsen enthalten sind, ausserdem Knorpel und Muskelsubstanz,

Auf Eröffnung der Blase auf dem Schädel wurde verzichtet, um eine Zerstörung des Präparates zu vermeiden und da von derselben kein wesentlicher Aufschluss zu erwarten war. Eine Punction mit der Pravazspritze ergab: Es lässt sich nur wenig trübe Flüssigkeit von gelblich weisser Farbe ausziehen, da sich die Kanüle der Spritze mit weichen, gelb-braunen, bröckligen Massen verstopft. Die mikroskopische Untersuchung zeigte, dass die krümlichen Massen aus fettig körnigem Detritus mit Fettsäurenadeln bestanden.

Ferner wurde eine mikroskopische Untersuchung der Membran, die den von der Schädelblase herabhängenden Strang bildet, vorgenommen. Eine Betrachtung der in Kernfärbemitteln tingirten Membran von der Fläche und an Querschnitten ergab, dass sie aus einer bindegewebigen Unterlage mit einzelnen spindelförmigen Zellen und einem einschichtigen Plattenepithel bestand; die polygonalen Epithelzellen zeigten rundliche Kerne und deutliche Zellgrenzen; die bindegewebige Schicht nahm an Dichte gegen das Epithel hin zu.

Es handelt sich in unserem Fall also um eine Missbildung, die neben normaler Ausbildung des Rumpfes und der Extremitäten wesentliche Anomalien des Schädels zeigt.

Zweifellos handelt es sich um eine Form der „Akranie". Unter vollständiger Akranie versteht man das Fehlen sämmtlicher Deckknochen des Schädels. Eine solche totale Akranie liegt in unserem Falle nicht vor; es sind noch erhalten Theile der Scheitelbeine und die Squama der Schläfenbeine. Ueberhaupt weicht unser Fall von dem bekannten typischen Bild der Akranie (oder Hemicephalie), verbunden mit Anencephalie und auch von dem Bild der Hemikranie „mit entwickelten vorderen oder hinteren Partien des Schädeldachs und meist bedeutenderen blasigen Gehirnresten" (Ahlfeld) in manchen Punkten ab.

Zunächst haben wir, wie gesagt, keine totale Akranie, aber auch keine typische Hemikranie, indem sowohl die vorderen als die hinteren Partieen des Schädeldachs fehlen und nur die seitlichen mehr als gewöhnlich entwickelt sind. Der markanteste Unterschied besteht aber darin, dass die Basis cranii nicht frei liegt, dass sich vielmehr von ihr oder vielmehr als Fortsetzung der noch bestehenden seitlichen Wände des Schädels eine häutige, mit einer flüssigen Masse gefüllte Blase erhebt, mit Dimensionen, die ungefähr der normale Schädel haben würde. Ferner ist der Hals gut ausgebildet, ohne lordotische Krümmung, der Kopf leicht beweglich. Eine weitere Eigenthümlichkeit bildet die Spalte im Gesicht.

Was nun die Zusammensetzung dieser Blase betrifft, so sei an den oben genannten Strang, der von der Blase herabhängt, erinnert. Dass dieser Strang ein Theil der Wand der Blase sei, der von dieser losgerissen worden wäre, dagegen spricht zunächst, dass ein Defect in der Bedeckung

der Blase nicht vorhanden ist; ferner das mikroskopische Verhalten. Hätten wir es nämlich mit einer etwa durch hydrocephalische Ausdehnung stark modificirten Cutis zu thun, so wäre an sich schon unwahrscheinlich, dass die äussere Haut in dieser Weise modificirt würde; irgend welche charakteristische Bestandtheile der Haut müssten sich doch wohl erhalten haben, wie Haare, Drüsen, Gefässe. Ausserdem ist eine derartige Modification auch bei stärkstem Hydrocephalus internus nicht beobachtet worden. Ganz unvereinbar damit ist aber der plötzliche Uebergang der normalen Haut in die Wand der Blase.

Ferner liesse sich daran denken, dass es sich um abgerissene Hirnhäute handelte. Die Dura hat an ihrer Innenseite, die Arachnoïdea an ihrer Aussenseite, gegen den Subduralraum zu, einen Endothelbelag. Doch würden die Zellgrenzen eines derartigen Endothelbelags, mit einfacher Haemotoxylinfärbung behandelt, wie es geschehen ist, lange nicht so deutlich hervortreten, wie es in unseren Präparaten der Fall war; auch hätten wir es dann mit mehr länglichen Zellen zu thun gehabt. Ausserdem spricht die Gefässlosigkeit der Membran entschieden dagegen.

Das mikroskopische Bild der Membran entspricht nun aber fast vollständig dem Verhalten des Amnions: einschichtiger Belag von Epithelzellen mit bindegewebigem, allmählich gegen das Chorion zu lockerer werdendem Substrat, ohne Gefässe. Allerdings finden sich beim normalen frischen Amnion mehr kubische Epithelzellen, doch lässt sich denken, dass die Zellen durch Zug oder Druck abgeplattet wurden. Ausserdem entspricht aber auch das makroskopische Bild vollständig dem des Amnions: eine gefässlose, ganz dünne, zarte, durchsichtige, leicht gefältelte Membran! Auch macht das sich allmählich verbreiternde freie Ende des Strangs ganz den Eindruck, als ob es von der grossen Eiblase abgerissen sei.

Wir können somit wohl mit Sicherheit annehmen, dass der Strang aus Amnion besteht. Wir müssen dann annehmen, dass die Kopfkappe des Amnions mit dem Kopfende der Frucht flächenhaft verwachsen und die Verbindung mit dem übrigen Amnion während der Geburt zerrissen ist. Die Absatzlinie zwischen Haut und Blase würde die Grenze der amniotischen Verwachsung angeben. Dass bei Zerreissung der Verbindung mit dem übrigen Amnion die Fetzen nicht an jener Linie hängen geblieben sind, wir vielmehr einen von der Mitte der Blase ausgehenden Strang vor uns haben, kann so erklärt werden, dass nach der Verwachsung bei der späteren Ausdehnung der Amnionhöhle sich das Amnion an der Anhaftungslinie am Schädel umgeschlagen hat und dass die so zusammentreffenden bindegewebigen Schichten mit einander verwachsen sind. So musste dann die Verbindung des Amnions der Eiblase mit dem am Schädel anhaftenden Amnion eine strangförmige werden. Für diese Erklärung spricht auch die Art des Strangs, der sich an seinen Enden zur Membran entfalten lässt, in seiner

Mitte dagegen einen derberen, wie zusammengerollten Strang darstellt. Ferner lässt sich eine Bedeckung der eigentlichen Blasenwand mit einer besonderen feinen Membran, die sich bei Anspannung des Strangs in Falten eine Strecke weit aufhebt, deutlich erkennen.

Woraus besteht nun die Blase?

Amniotische Verwachsungen, insbesondere flächenhafte, um welche es sich in unserem Fall ja handeln muss, können nur zu Stande kommen zu einer Zeit, in der das Amnion dem Embryo ziemlich dicht anliegt und auch noch keine äussere Haut gebildet ist. Die Bildung des Amnions ist wahrscheinlich in der zweiten Woche schon vollendet und liegt dieses um diese Zeit dem Embroynalkörper fast vollständig an. Um diese Zeit erfolgt nun auch der Schluss des vorderen Endes der Medullarplatte zum Rohr und sofort wachsen die Kopfplatten, die vordersten Theile der Urwirbelplatten des Mesoderms, sehr rasch um das Rohr herum, zwischen dieses und das abgelöste Hornblatt. Diese Schicht von Mesoderm „sondert sich dann später in die Hirnhäute und eine Gewebsschicht, welche zur Grundlage der Schädelkapsel wird und den Namen des häutigen Primordialcranium erhalten hat" (Hertwig). Um diese Zeit also müssen wir die Verklebung mit dem Amnion annehmen. Die Folgen derselben sind, dass die Bedeckungen des Kopfes ihre normale Entwickelung nicht erreichen können. Sie gehen ganz zu Grunde oder bilden sich nur unvollkommen aus; ebenso leidet die Anlage des Gehirns (Marchand).

Von den Bedeckungen des Schädels sind in unserem Falle übrig geblieben: vielleicht Reste des Hornblatts, das mit dem Amnion innig zu einer Membran verwachsen ist. Ausgeblieben ist die Umwandlung des häutigen Primordialschädels in Knochen. Wie verhält es sich nun mit den Gehirnhäuten?

Wir haben als Wand der Blase eine pergamentartige derbe Haut, die ganz dem Bild der Dura mater entspricht. Nur fehlt jede Spur einer Theilung in zwei Hälften, der Ausbildung einer Falx und des Sinus longitudinalis. Wir müssen das auf die Einwirkung der Verwachsung zurückführen, wie dies unten gezeigt werden soll.

Dass wir es wirklich mit Dura zu thun haben, dafür scheint auch das Verhalten der breiteren und feineren, auf der Oberfläche der Blase sichtbaren Gefässe zu sprechen, die in der Hauptsache ausgehen von zwei symetrisch rechts und links in der Gegend der normalen Art. meningea media gelegenen Stämmen. Wir haben in dieser Gegend nun normalerweise ausser der Arteria und den Venae mening. med. noch einen entsprechend dem vorderen Ast der Art. mening. med. verlaufenden Sinus, den Sinus sphenoparietalis oder Breschet'schen Sinus, der nach unten übergeht in den Sinus alae parvae. Vielleicht dürfen nun die genannten auffallend breiteren Gefässe als dieser Sinus angesehen werden und die feineren

Verzweigungen als die Aeste der Vena oder auch der Art. mening. med. Dass die beiden breiteren Gefässe abnormerweise in einander übergehen und auch ein Zweig nach hinten abgeht, dürfen wir wohl auf die veränderten Verhältnisse beziehen, umsomehr als vielleicht der nach hinten ziehende Ast als vicariirend angesehen werden darf für den Sinus longitud., indem er die geringe Blutmenge, welche diesem aus der Dura zukommt, aufnahm.

Immerhin kann dies nur eine Vermuthung sein, umsomehr als wir Gefässe in ähnlicher Lage sowohl auf der Aussenseite des Schädels als auf der Gehirnoberfläche finden, nämlich die Vasa temporalia und die Artt. fossae Sylvii mit den zugehörigen Venen. Die ersteren können wir aber sofort ausschliessen, da bei Nichtentwickelung der äusseren Bedeckung an eine Entwickelung der zugehörigen Gefässe nicht zu denken ist. Auch die Möglichkeit von cerebralen Gefässen ist auszuschliessen, da dann die Verwachsung mit dem Amnion vor der Bildung der Kopfplatten zu Stande gekommen oder die Dura wieder zum Schwund gekommen sein müsste, was beides unwahrscheinlich ist, ersteres weil das alleinige Bestehen der Gehirnblase nur ganz kurze Zeit oder vielleicht gar nicht vorkommt und auch dieses Bläschen zu zart wäre, um den Druck des Amnions auszuhalten, letzteres, weil nicht abzusehen wäre, warum das zarte Bläschen die Gewalt ertragen hätte, wenn die Dura dadurch zum Schwund gekommen wäre.

Wir können also wohl mit Sicherheit sagen, dass der häutige Sack, der jene Blase zusammensetzt, in der Hauptsache aus Dura besteht. Ob eine Differenzirung der Hirnhäute in Pia und Arachnoïdea eingetreten ist, lässt sich bei der Nichteröffnung der Blase nicht bestimmen, ist bei der Nichtentwickelung des Gehirns auch unwahrscheinlich.

Wie verhält es sich aber nun mit diesem?

Die Verbindung des Primordialschädels mit dem Amnion müsste, wenn die Kopfkappe des Amnions in der Grösse verbliebe, wie sie zur Zeit der Verwachsung ist, bei dem Wachsthum der Frucht einen Druck auf das vordere Ende derselben ausüben. Nun vergrössert sich aber die Amnionhöhle unter Abscheidung des Fruchtwassers mächtig. Dadurch muss eine Zerrung an den Rändern der Anheftung stattfinden. Ist diese nur eine kleine, so wird der Schädel nach dieser Richtung hin ausgezogen werden, ist sie eine grosse, flächenhafte, wie in unserem Fall, so wird eine Vergrösserung der Schädelhöhle selbst die Folge sein müssen; dadurch entsteht ein wässeriger Erguss in die Gehirnblasen, ein secundärer Schädelhydrops (Ahlfeld), der die Ausbildung des Gehirns verhindert. Bei dem andauernden Zug nach Aussen wird auch die Einstülpung einer Falx, die Ausbildung von Hemisphären, verhindert werden.

Dies entspricht ganz dem Bild unseres Falles: einer mit Flüssigkeit gefüllten einfachen Blase ohne fühlbare Gehirnmassen; die bröckeligen, als

Detritus sich darstellenden Massen dürfen wir wohl als Reste der durch Erguss zerstörten, rudimentären Gehirnsubstanz ansehen.

Dass wirklich ein Zug stattgefunden hat, der die Nichtausbildung der Hemisphären und den hydropischen Erguss erzeugt hat, dafür haben wir auch noch andere Anzeichen. Es wurde oben ausgeführt, wie der Umstand, dass der Strang von der Mitte des Schädels ausgeht mit Hilfe der Annahme einer solchen Zugwirkung zu erklären ist. Wir haben aber noch ein weiteres Anzeichen, nämlich die Spaltbildung im Gesicht.

Dieselbe ist keine der gewöhnlichen Gesichtsspalten, die durch Nichtverschluss von im fötalen Leben bestehenden Spalten entstehen, sei es aus primärer Wachsthumshemmung, sei es durch mechanische Momente (Einlagerung von Amnion). Um eine solche kann es sich in unserem Fall nicht handeln, denn es besteht im Verlauf der vorliegenden Spalte überhaupt keine fötale Spalte. Wir sind also auf eine Entstehung der Spalte durch Zug der Amnionverwachsung angewiesen. Thatsächlich macht bei näherer Betrachtung die Spalte ganz den Eindruck, wie wenn von obenher eine ziehende Gewalt das normale runde Nasenloch nach oben hinaus gezogen hätte. Was die mit der Spalte durch einen Gang in Verbindung stehende Oeffnung über dem rechten Augenwinkel zu bedeuten hat, ist nicht klar. Da im Bereich der Spalte auch die Knochen fehlen, so liesse sich denken, dass der Zug eingewirkt hat zu einer Zeit, in der die Knochen des Visceralschädels noch nicht oder nur häutig gebildet waren. In diese Zeit fällt nun ja auch die Amnionverwachsung,

Diese Spaltbildung scheint sehr selten zu sein. In einer in den Beiträgen von Ziegler (Bd. VI, 1889) veröffentlichten Arbeit von Kindler über eine derartige linksseitige Nasenspalte führt der Autor an, dass bis dahin überhaupt nur 3 Fälle veröffentlicht waren, von Broca, Thomas und Bidlot. In den Verhandlungen der D. G. f. Ch. XIII. Congress 1884 I berichtet Madelung über operative Beseitigung einer ähnlichen Spalte, die übrigens nur eine dreieckige Verlängerung des Nasenlochs nach oben bei einem gesunden Mann darstellte. Eine weitere ähnliche Spalte ist in der voranstehenden Arbeit von Mahler beschrieben, die einen Fall von Amnionverwachsung mit Erhaltung des Zusammenhangs zwischen der Verwachsung und der Placenta aus behandelt. Auch in diesem Fall ist die Zugwirkung, welche das Amnion ausübt, in der der Arbeit beigegebenen Abbildung deutlich zu sehen, indem alle Weichtheile nach der Anhaftungsstelle des Amnions zu verzogen sind.

Schliesslich darf vielleicht noch die Verlagerung eines Theils des linken Tarsus — denn als solchen müssen wir wohl die oben geschilderten verlagerten entsprechend gestaltete Gewebspartien ansehen — nach oben bis in die Gegend der Haargrenze als ein Beweis für den stattgehabten Zug angesehen werden. Die in dem verlagerten Stück beobachtete Muskel-

substanz dürfte wohl dem Levator pulpebrae sup. angehören, der mit dem Tarsus eine ähnliche Verlagerung erlitten hätte, umsomehr, als das Dach der Augenhöhle, von der der Muskel entspringt, ja überhaupt nur mangelhaft gebildet ist.

Wir haben in unserm Fall also vor uns eine Missbildung, bei der durch amniotische Verwachsung die Bildung des Schädeldachs verhindert und durch den amniotischen Zug die Bildung des Gehirns unmöglich gemacht wurde, an dessen Stelle eine aus Dura bestehende, mit hydropischer, Gehirnreste enthaltender Flüssigkeit gefüllte Blase getreten ist, eine Missbildung, bei der der amniotische Zug ferner zu einer seitlichen Nasenspalte und Verlagerung eines Theils des Tarsus geführt hat.

In der reichhaltigen Literatur über Missbildungen mit fehlendem Schädeldach waren nur wenige ähnliche Fälle zu finden. Im Allgemeinen wird in den einschlägigen Publicationen, wenn überhaupt etwas mehr als die nackte, mit ganz geringen Resten bedeckte Schädelbasis vorhanden war, von viel kleineren blasigen Gebilden gesprochen, besonders bei Hemikranie. Von Amnionresten ist meist nicht die Rede, die häutigen Reste werden als Reste der Gehirnhäute gedeutet.

Aehnliche Fälle sind folgende:

Ein von Tiedemann veröffentlichter Fall: Fehlendes Schädeldach, grosse, häutige mit Flüssigkeit gefüllte Blase, deren Wand besteht aus Resten der äusseren Haut, feiner Membran und Dura.

Zwei Fälle aus dem Breslauer path. Institut, abgebildet von Marchand in Eulenburg's Realencyclopädie, mit Amnionverwachsungen:

In dem einen, von Barkow mitgetheilten Fall hängen rings um die Trennungslinie zwischen normaler Haut und dem anstatt der Schädeldecke vorhandenen Hirnwulst amniotische Fetzen herab.

Der Hirnwulst ist übrigens stellenweise noch mit normaler Haut bekleidet, die Schädeldecke fehlt ganz. Ausserdem finden sich ausgedehnte Spaltbildungen im Gesicht.

Im zweiten Fall handelt es sich um breite amniotische Verwachsung nahe der Placenta; fehlendes Schädeldach, an Stelle desselben Gehirnwulst, Spaltbildung im Gesicht.

Aehnliche Fälle bildet auch noch Ahlfeld (Missbildungen des Menschen, Tafel XXV Fig. 12 und Fig. 4) ab, ebenfalls mit Spaltbildungen im Gesicht.

Fall von John Baake (Königsberger Dissertation 1889); Hydrencephalocele mit amniotischen Verwachsungen.

Ausserdem wurden die einer Schädeldecke entbehrenden Missbildungen des pathologischen Instituts und der mir durch die Güte des Herrn Prof. Dr. Froriep zur Verfügung gestellten anatomischen Sammlung mit unserem Fall verglichen. Die Durchsicht ergab:

	im patholog. Institut	in der anatom. Sammlung
Typische Anencephalie mit Rachischisis	2	4
ohne Rhachischisis	3	6
Hemikranie mit erhaltener vorderer Schädelpartie, grösseren häutigen Gehirnresten im Nacken und auch Rachischisis	2	4

Ferner fanden sich in der Sammlung des pathologischen Instituts:

Ein Fall von amniotischer Verwachsung, die mit der Placenta zusammenhängt, in der vorderen Schädelpartie mit Defect in dieser und Vorfall von Gehirnwasser, ausserdem rechtsseitige Nasenspalte (von Mahler veröffentlicht, s. voranstehende Mitth.).

Ein Fall von Hemikranie: es sind noch erhalten Theile der Hinterhauptschuppe und der Scheidelbeine. Am Rande des Defects hängen häutige Fetzen in 2 Lagen herab: die äussere zarte Membran giebt das mikroskopische Bild des Amnions, die innere Haut ist derb, fascienartig, wohl als Dura aufzufassen. Die Schädelbasis ist normal, in ihr sind die Nervenstümpfe erhalten. Von Gehirn ist nichts vorhanden, dasselbe scheint entfernt worden zu sein, es lässt sich daher leider nicht sagen, was davon erhalten war. Ausserdem beiderseitige Lippen- Kiefer- Gaumenspalte, pedes et manus valgi.

In der anatomischen Sammlung:

Ein Fall eines Fötus im 5.-6. Monat, der eine amniotische Verwachsung (Zusammenhang mit der Placenta) über der Stirngegend trägt; knöchernes Schädeldach fehlt, dagegen ist der normale Hautüberzug erhalten. Gesichts- und Kieferspalte.

Ein Fall mit Defect im Schädeldach: erhalten die unteren Theile der Deckknochen. Auf der Schädelbasis eine zerrissene häutige Blase mit äusserer feiner, amnionähnlicher Membran, innerer derberer fascienähnlicher Haut. Im Innern der Blase schmierige, bräunlich-gelbe Massen. Ausserdem amnionartige Stränge von den Bulbi ausgehend. Linke und rechte schräge Gesichtsspalte mit Lippenkieferspalte.

Es finden sich also unter diesen von mir anatomisch eingesehenen 27 Fällen (hierin ist ein erst später zu erwähnender einbegriffen), zwei Fälle, bei denen amniotische Verwachsung durch Zusammenhang mit der Placenta sichergestellt ist, drei Fälle, in denen amniotische Verwachsung mit Wahrscheinlichkeit angenommen werden darf, also zusammen 5 Fälle = ca. 18 %.

Schon oben ist erwähnt worden, dass in unserm Fall eine typische

Hemicephalie nicht vorliegt. Die Untersuchung der beiden Sammlungen sowie das Studium der Literatur hat nun ergeben, dass unter den Fällen, in denen anatomische Verwachsungen nachgewiesen oder anzunehmen sind, in keinem die typische Hemicephalie mit entsprechender Kopfhaltung etc. eingetreten ist. Ausserdem aber finden sich in allen diesen Fällen zugleich Spaltbildungen im Gesicht oder bei einigen auch anderweitige Veränderungen. Solche Spaltbildungen sind zwar auch bei der typischen Hemicephalie nicht selten, finden sich aber doch nur bei einer Minderzahl von Fällen.

In der Arbeit von Mahler (s. o.) sind die Theorien über die Entstehung der Hemicephalie näher dargelegt. Eine kurze Wiederholung sei gestattet.

Nach Haller, Morgagni, Förster, Panum, Ahlfeld, Gurlt liegt die Ursache in einem fötalen Hydrocephalus; es kommt zum Platzen der ausgedehnten Gehirnanlage und ihrer Bedeckungen.

Meckel, G. St. Hilaire nehmen dagegen an, die Gehirnblasen bleiben in ihrer Entwicklung stehen, es wird keine neue Gehirnmasse gebildet, vielmehr wachsen die Blasen als Blasen weiter und verhindern dadurch den Schluss der Schädelhöhle.

Perls und Dareste führen die Hemicephalie auf einen Druck durch die zu enge Kopfkappe des Amnions zurück.

Lebedeff beschuldigt die zu starke Verkrümmung des Embryonalkörpers, wodurch der Schluss des Medullarrohrs verhindert werde.

Marchand nimmt verschiedene Ursachen an; die Akranie mit Exencephalie führt er auf Amnionverwachsung oder einfachen Druck durch dasselbe zurück.

Unser Fall hat die Bedeutung, dass er zeigt, dass sehr grosse flächenhafte Verwachsungen des sich entwickelnden Kopfes mit dem Amnion zu Stande kommen können, dass die Entwickelung der Kopfbedeckung dadurch vollkommen gehindert werden und dass die Verwachsung zu einem secundären Schädelhydrops, der die Gehirnblasen ausdehnt und ihre Weiterentwicklung verhindert, führen kann. Ausserdem hat die Vergleichung mit ähnlichen Fällen gezeigt, dass durch solche Amnionverwachsungen zwar der Hemicephalie ähnliche Bilder entstehen können, dass aber die typische Hemicephalie (Akranie) ausbleibt. Ahlfeld geht weiter, wenn er es für möglich hält, dass durch Platzen der so ausgedehnten Schädelhülle doch auch typische Akranie entstehen könne. Wäre aber auch ein Platzen der Blase in unserm Fall und den ihm ähnlichen Fällen eingetreten, das typische Bild der Akranie wäre doch dadurch nicht zu Stande gekommen, wie das aus der obigen Beschreibung unseres Falles und dem Verhalten der analogen Fälle hervorgeht. Wir glauben also nach unseren Beobachtungen Amnionverwachsung als Ursache für die typische Hemicephalie (Akranie) ausschliessen zu müssen.

Es befindet sich nun in der Tübinger pathologischen Sammlung noch ein weiterer, oben noch nicht näher berücksichtigter Fall von Akranie, der zu zeigen scheint, dass wir für die Entstehung dieser Missbildung die gewöhnlich hierfür in Anspruch genommene Ursache des fötalen Hydrocephalus in allen Fällen wohl nicht annehmen dürfen.

Es handelt sich um einen weiblichen Foetus von 28 cm Länge. Der Leib ist in der Gegend der Leber aufgetrieben, man fühlt in dieser Gegend eine derbe Resistenz. Das Schädeldach fehlt vollkommen, ferner besteht eine totale Spaltung der Wirbelsäule, überhaupt das typische Bild der Hemicephalie mit Rachischisis. Auf der Schädelbasis sitzt jedoch ein Sack von etwa Kleinapfelgrösse, abgeplattet, durch die starke lordotische Krümmung der Halswirbelsäule im Nacken liegend (Nothencephalie.) Der Sack hat eine ziemlich dünne Wandung und in denselben sind feste gehirnähnliche Massen zu fühlen. Mit diesen Massen ist die Wandung im vorderen Teil der Medianlinie fest verwachsen.

Bei Eröffnung des Sackes zeigt sich, dass unter der dünnen Sackwandung noch eine derbe bindegewebige Schicht folgt, an der nach innen zu weiche krümlige, weisslich gelbe Massen adhäriren, in der Dicke von ca. 1 cm. Unter dieser Masse folgt dann ein festerer Kern, der ebenso wie die krümlige Massen durch mikroskopische Untersuchung als Gehirnsubstanz sich darstellte. Eine Unterscheidung von einzelnen Gehirntheilen ist bei der krümligen Beschaffenheit der Massen und dem Alter des Präparats nicht möglich.

Die oberflächliche, dünne Sackwand zeigt bei mikroskopischer Untersuchung eine einfach bindegewebige Schicht ohne Epithelbelag. Sie hat auch makroskopisch nicht das Aussehen von Amnion, ist vielmehr derber und dicker, wie dieses.

Aehnliche Fälle, mit Ausbildung von ansehnlichen Gehirnmassen bildet Förster ab, auf Tafel 14, Fig. 13 und 14 seines bekannten Atlas.

Eine Entstehung dieser Fälle durch Hydrocephalus kann man nicht annehmen. Aber es ist auch schwer, sie nach irgend einer der anderen Theorien entstanden zu denken. Spuren von Amnionverwachsungen lassen sich nicht finden und es ist ja auch diese Entstehung nach unseren obigen Beobachtungen sehr unwahrscheinlich. Dass ein Druck von aussen durch die Kopfkappe des Amnions eingewirkt hätte, lässt sich auch schwer denken, da man sich die Entstehung der umfangreichen Gehirnmasse bei einem derartigen Druck nicht vorstellen kann. So scheint eine Erklärung dieser Fälle nicht möglich, wenn man nicht annehmen will, wie es v. Recklinghausen (Virch. Archiv Bd. 105, S. 432) für die Entstehung der Spina bifida angiebt, dass wir es mit einer Störung der embryonalen Anlage zu thun haben, ähnlich wie Meckel und St. Hilaire (s. o.) von einem Bildungsmangel reden, nur dass wir dann für Fälle der letztbesprochenen

Kategorie annehmen müssen, dass der Bildungsmangel nicht in der Anlage des Medullarrohres, sondern in den dasselbe umhüllenden mesoblastischen Gebilden gelegen ist.

Zum Schluss liegt mir noch die angenehme Pflicht ob, meinem verehrten Lehrer, Herrn Prof. Dr. v. Baumgarten für die Anregung zu der Arbeit und für die gütige Unterstützung bei derselben, ebenso Herrn Prof. Dr. Froriep für die gütige Erlaubniss der Benutzung des Materials der anatomischen Sammlung und die mir hierbei ertheilte Belehrung meinen wärmsten Dank auszusprechen.

Literaturverzeichniss.

1. Ahlfeld, Die Missbildungen des Menschen. Leipzig 1882.
2. Perls, Allgemeine Pathologie II.
3. Baake, John, Ein Fall von Hydrencephalocele mit amniotischen Verwachsungen [Inaug.-Diss.]. Königsberg i. Pr. (Präside Dohrn) 1889.
4. Eulenburg's Realencyclopädie der Heilkunde: Artikel Missbildungen.
5. Förster, Die Missbildungen des Menschen. Jena 1865.
6. Hertwig, Lehrbuch der Entwicklungsgeschichte. Jena 1896.
7. St. Hilaire, G., Philosophie anatomique t. II.
8. Keller, Beiträge zur Casuistik und Theorie der Missbildungen [Inaug.-Diss.] Zürich 1886.
9. Kindler, G., Linksseitige Nasenspalte: Ziegler's Beiträge Bd. VI.
10. Lebedeff: Virchow's Archiv Bd. 86.
11. Madelung, Zwei seltene Missbildungen: v. Langenbeck's Archiv Bd. XXXVII, 1889.
12. Mahler, Ein Beitrag zur Theorie der Hemicephalie: Arbeiten a. d. patholog. Institut zu Tübingen, herausgegeben von Prof. Dr. P. v. Baumgarten Bd. II, Heft 3, 1893 (mir im Manuscript zur Durchsicht von Herrn Prof. v. Baumgarten gütigst überlassen).
13. v. Recklinghausen, Untersuchung über Spina bifida: Virchow's Archiv Bd. CV.
14. Tiedemann, und Treviranus: Zeitschrift für Physiologie Bd. III, 1829.
15. Vrolik, Tabulae ad illustr. embryogene.

Tafel XI

Tafel XII

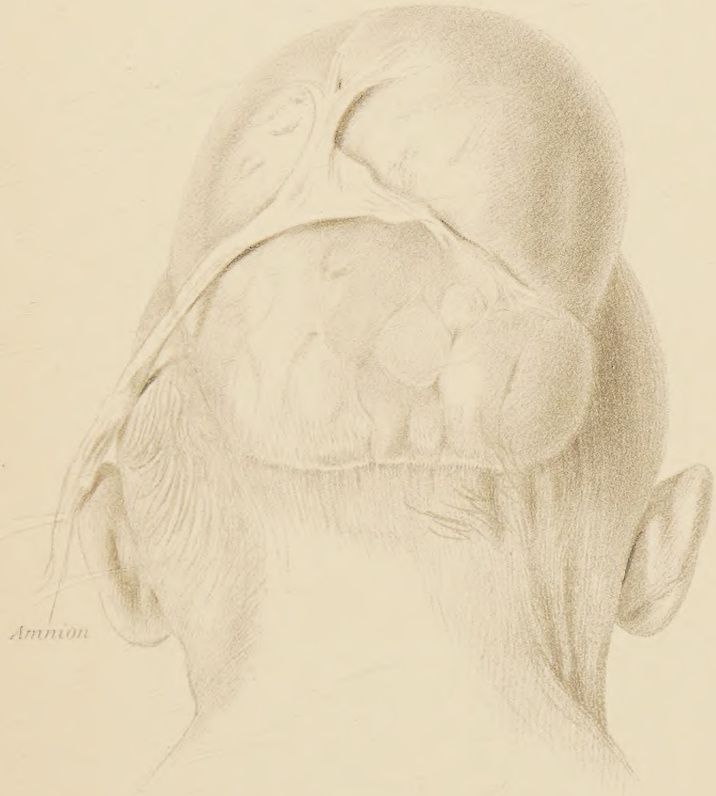

Ammon